




Neurocirugía



<https://www.revistaneurocirugia.com>

O-MSC-12 - Líneas craneométricas para el posicionamiento en el abordaje supracerebeloso infratentorial

J.M. Revuelta Barbero, A. Saab Mazzei, S. Santiño Gómez, C. Cotúa Quinteros, X. Santander, R. Gutiérrez González y J. García Uria

Servicio de Neurocirugía, Hospital Universitario Puerta de Hierro Majadahonda, Madrid.

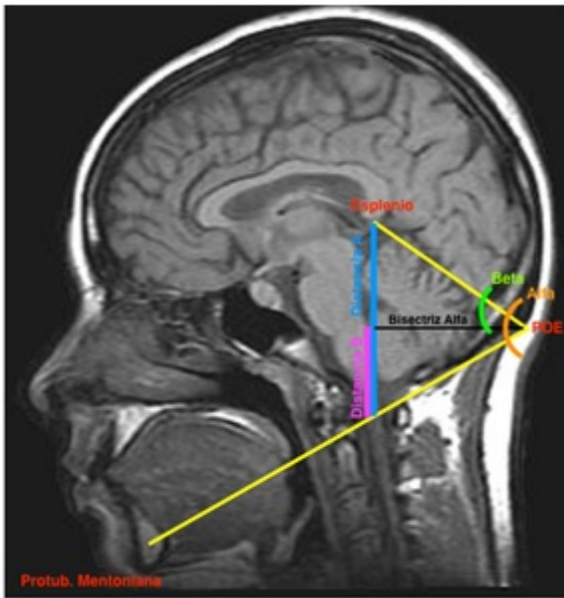
Resumen

Introducción: Las lesiones de la región pineal representan una pequeña fracción del total de la patología tumoral intracraneal.

Objetivos: Conocer la flexión óptima de la columna cervical que permita un acceso directo y seguro en el abordaje supracerebeloso infratentorial.

Material y métodos: Se estudiarán imágenes en plano sagital-medial de resonancia Magnética y tomografía cerebral fusionadas utilizando un software libre (Osirix Viewer). Se incluirán prospectivamente 25 pacientes mayores de 18 años con estudios no patológicos. Se analizarán los siguientes parámetros: 1. Puntos: esplenio del cuerpo calloso, protuberancia occipital externa (POE), protuberancia mentoniana (PM). 2. Ángulo alfa: comprendido entre esplenio-POE y POE-PM. 3. Bisectriz al ángulo alfa. (BA). 4. Ángulo beta: comprendido entre la BA y esplenio-POE. 5. Distancia A: comprendida entre esplenio y la intersección con línea POE-PM. 6. Distancia B: comprendida entre la intersección distancia A-BA y distancia A-POE-PM.

Resultados: Se medirán los ángulos alfa y beta, distancias A y B, para conocer su media y desviación, dependiendo del género y edad. En función de los resultados, se validará el grado de flexión cervical y la distancia mentón-manubrio esternal óptima para alcanzar un acceso directo y con una mejor visibilidad, evitando el potencial de complicaciones.



Conclusiones: El abordaje supracerebeloso infratentorial representa un acceso utilizado cada vez con más frecuencia. La colocación del paciente tiene una importancia capital con el fin de evitar complicaciones, principalmente vasculares. Se propone una medida objetiva del posicionamiento de la cabeza en este abordaje.